

2 Cas de Syphilis sous formes d'ulcères associées au VIH

P. Thomas¹, E. De Frisch¹, G. Grotta², K. Drak Alsibai², P. Couppie¹, R. Blaizot¹, M. Gra¹

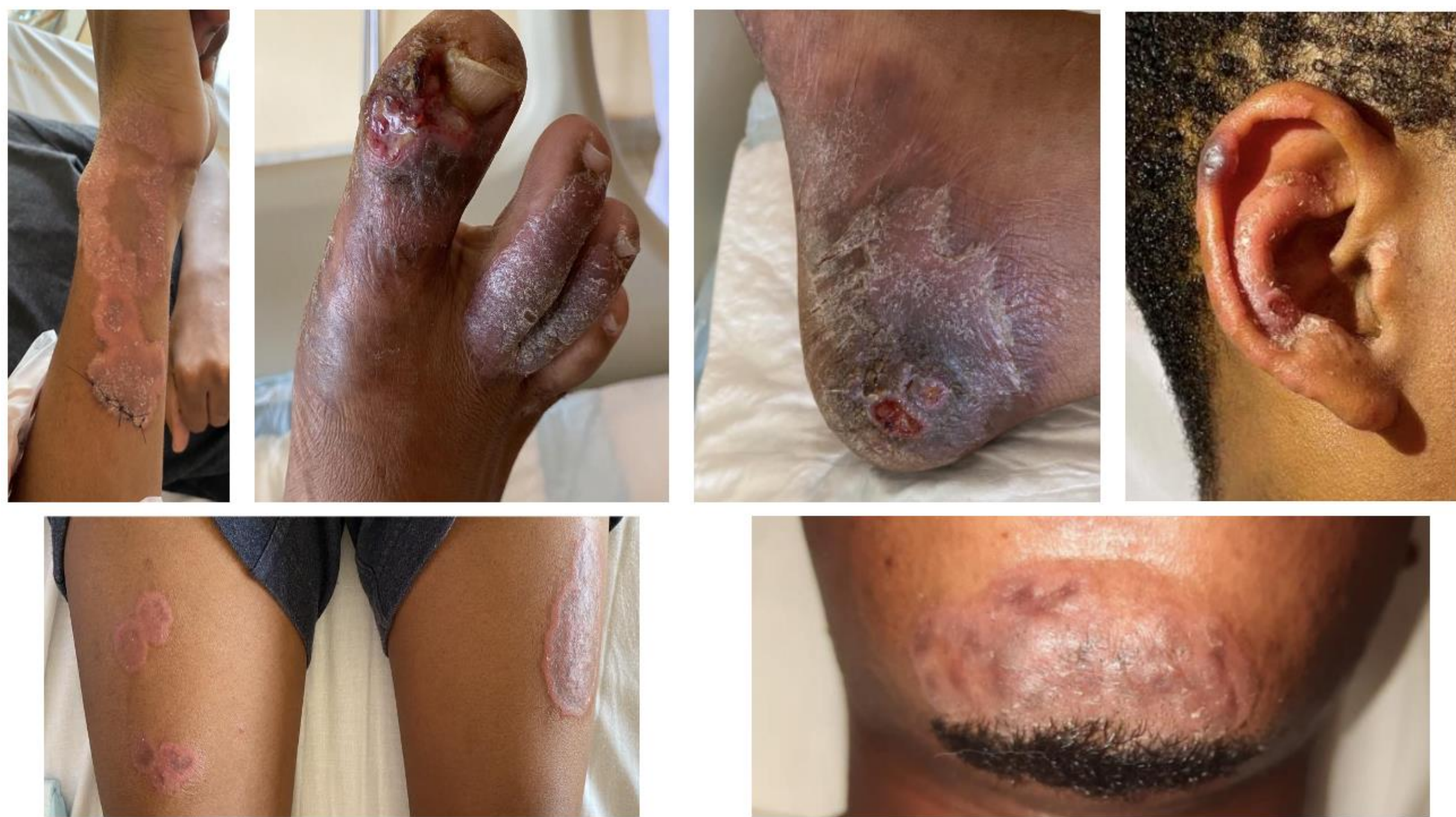¹Service de dermatologie, CH de Cayenne, Guyane française ; ²Service d'anatomopathologie, CH de Cayenne, Guyane française

Introduction

- Syphilis = IST bactérienne due à *Treponema pallidum*,
- Présentation clinique variable : primo-infection avec chancre, forme secondaire polymorphe et forme tertiaire plus rare, sous forme de lésions papulo-nodulaires ou gommès pouvant s'ulcérer.
- Incidence : 8 millions de nouveaux cas par an dans la population âgée de 15 à 49 ans, co-infection avec le VIH fréquente

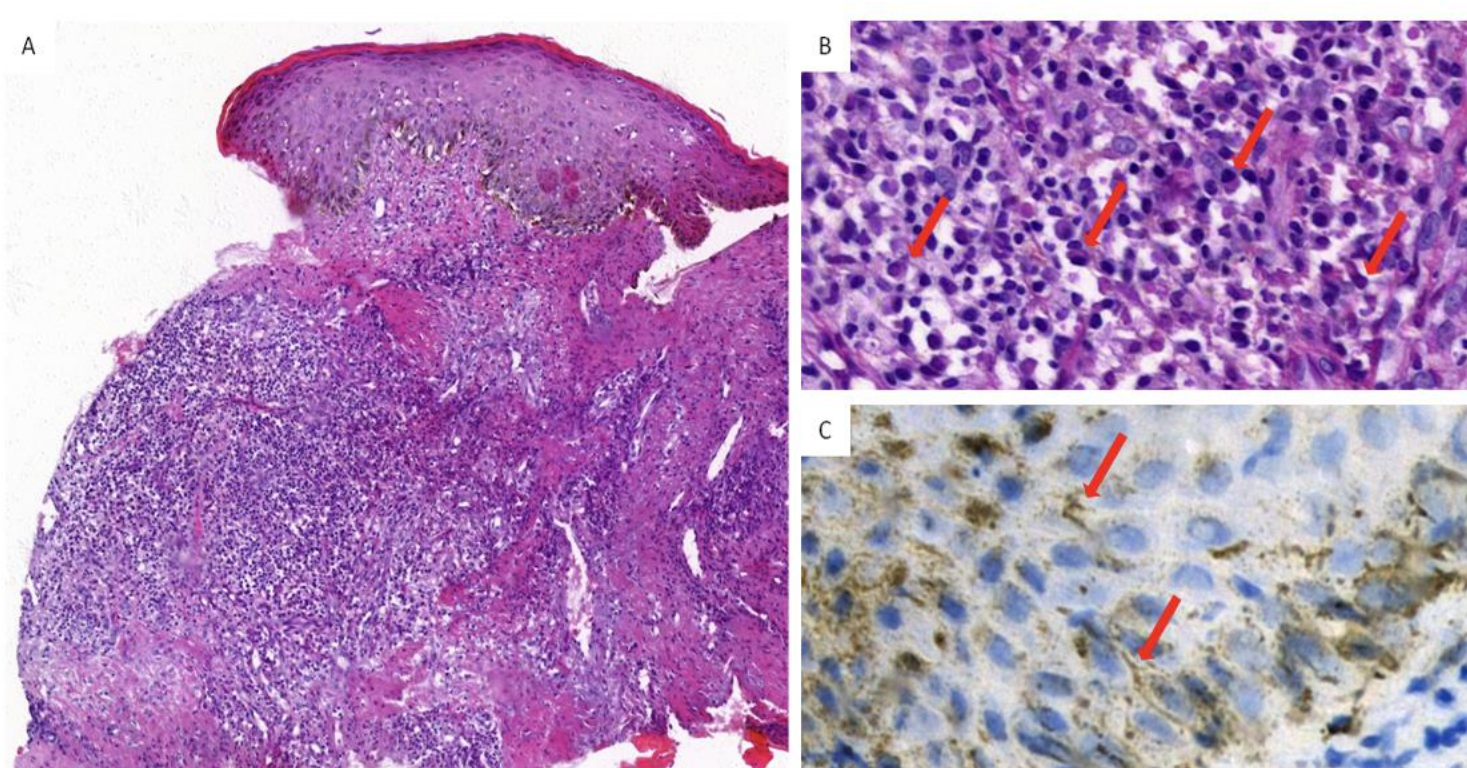
Cas n°1

- Homme, 31 ans, Guyanais
- ATCD : syphilis secondaire traitée



Plaques érythémateuses sur les membres et papules/nodules **ulcérés** du visage et pied droit depuis 3 mois.

- Découverte infection VIH (97 600 copies/mL, CD4+ 360/mm³)
- Ré-infection Syphilis (RPR 1/32)

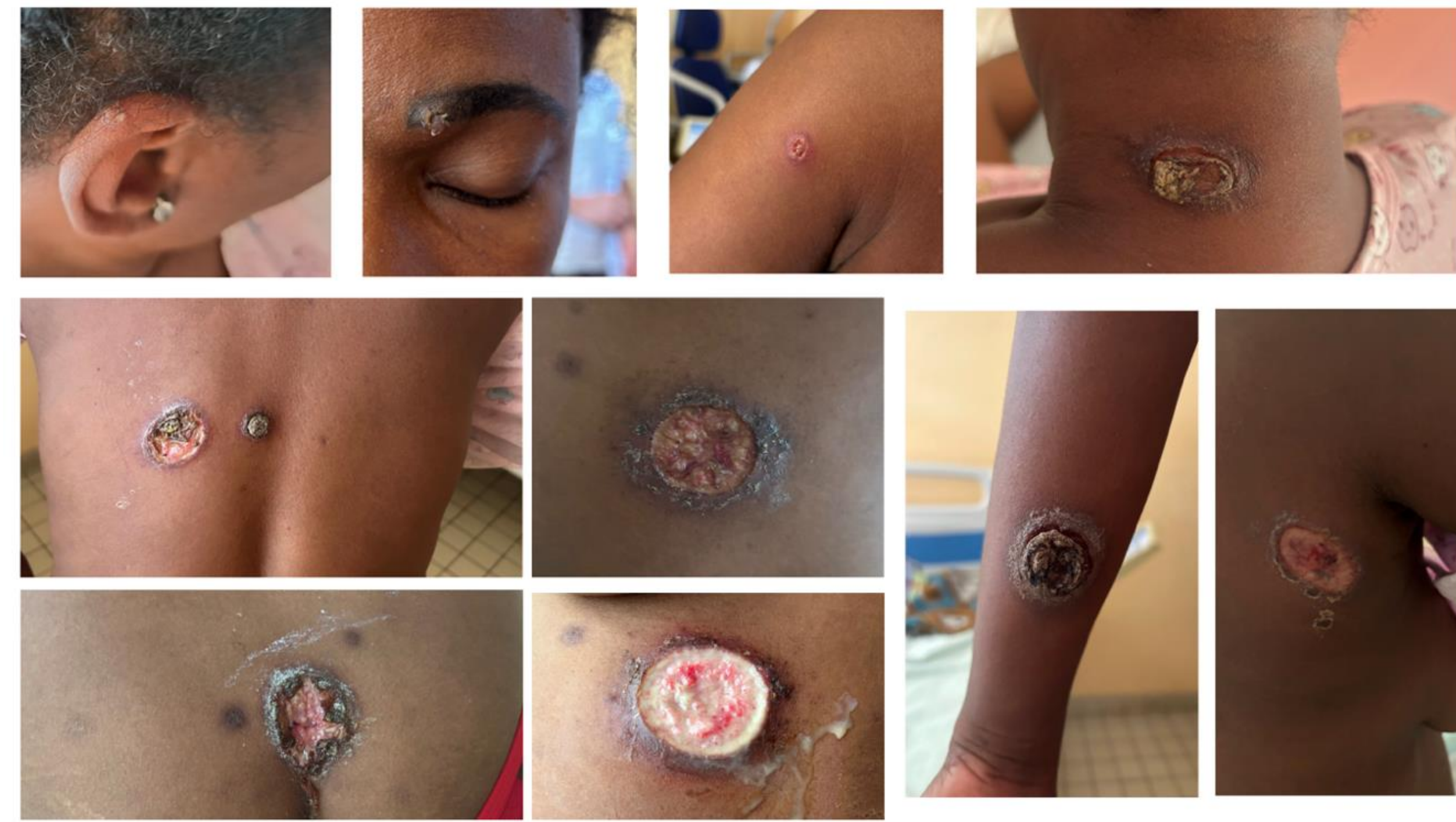

- A et B (HES) : infiltrat dermique lymphohistioplasmocytaire
- C (IHC) : nombreux spirochètes

Syphilis secondaire

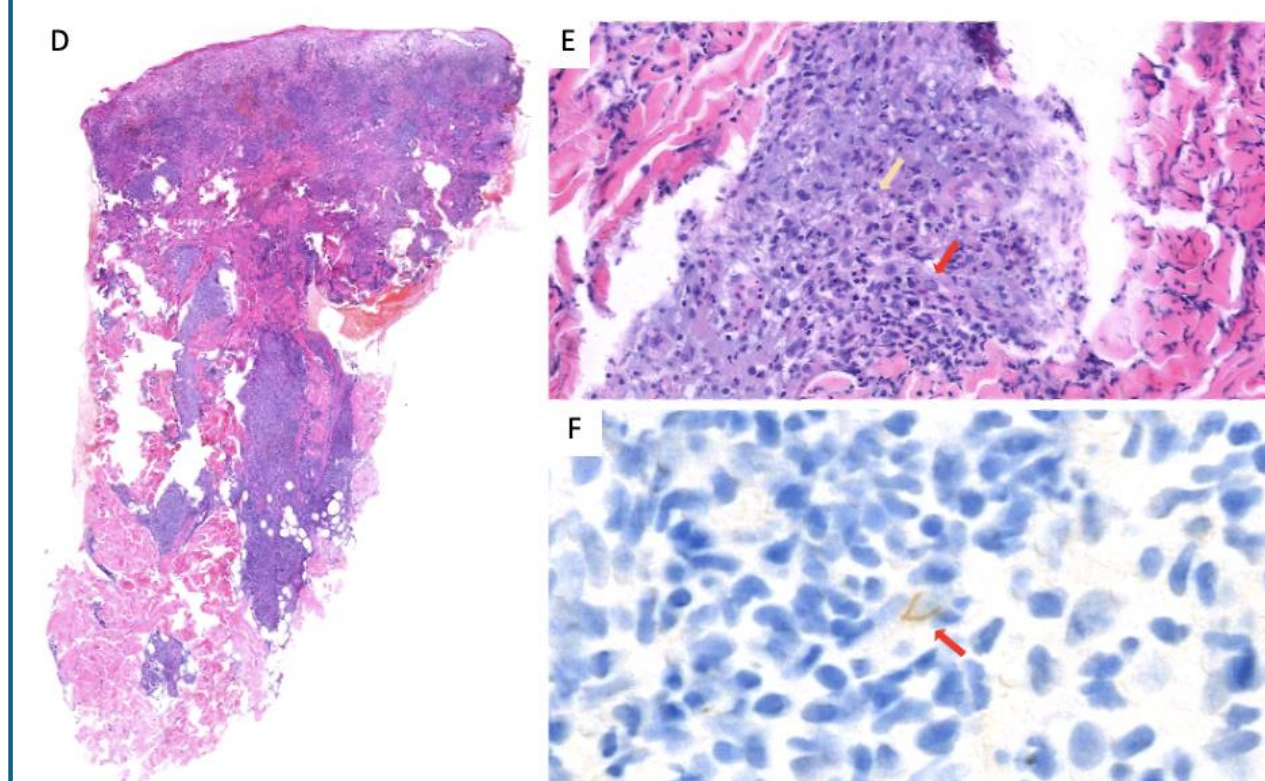
Cas n°2

- Femme, 43ans, Surinamaïse
- ATCD : VIH en rupture de traitement



Nombreuses lésions douloureuses, papulo-croûteuses évoluant en vastes **ulcérations**.

- Charge virale VIH 333 000 copies/mL, CD4+ 310/mm³
- Découverte d'une ré-infection Syphilis (RPR 1/32)



- D et E (HES) : infiltrat inflammatoire diffus lymphocytaire granulomateux dans le derme profond
- F (IHC) : rares bactéries spirochètes

Syphilis tertiaire

→ Traitement administré aux 2 patients : Exencilline 2,4 MUI par semaine pendant 3 semaines

Discussion

- La Syphilis malgré sa fréquence reste complexe à diagnostiquer particulièrement dans ses formes tardives et atypiques
- L'immunodépression induite par le VIH favorise des formes plus graves avec possiblement des complications neurologiques et oculaires
- L'histologie est essentielle pour distinguer les stades secondaires et tertiaires, bien que ces 2 formes soient un continuum dont le traitement est identique par trois doses d'Extencilline