

# PRISE EN CHARGE DU PIED-BOT-VARUS-ÉQUIN

## IDIOPATHIQUE EN GUYANE FRANÇAISE :

### Quand être perdu de vue avant guérison devient la règle

Cécile Kristeva LIBYH<sup>1</sup>, Linda MATIGNON<sup>2</sup>, Anicet SIKI<sup>1</sup>, Mathieu NACHER<sup>2</sup>.

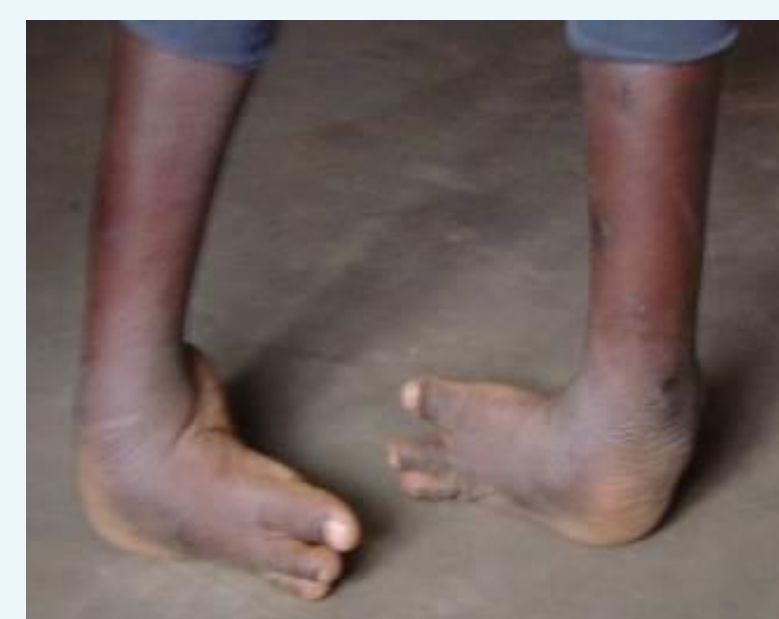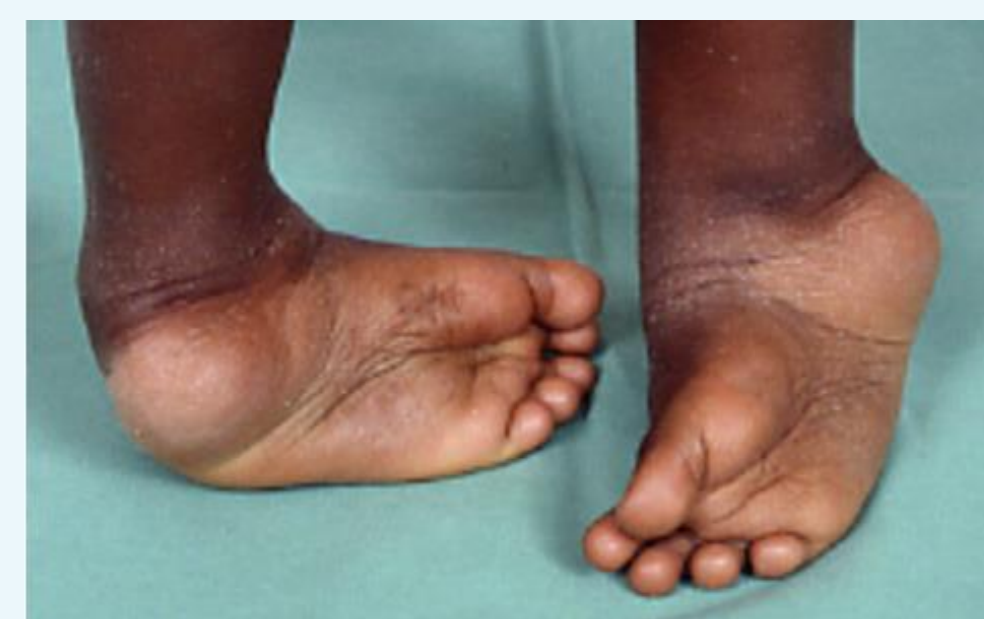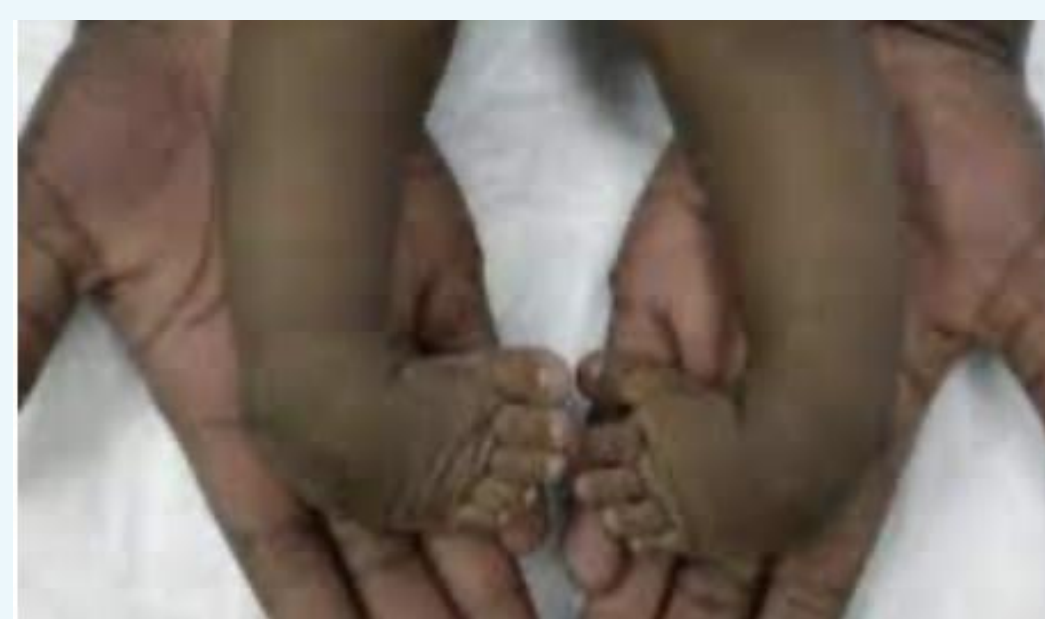Unité de chirurgie pédiatrique<sup>1</sup> et Centre d'Investigation Clinique<sup>2</sup> du Centre Hospitalier Universitaire de Guyane.

#### Épidémiologie, présentation clinique et histoire naturelle

Le pied-bot-varus-équain idiopathique est la malformation congénitale musculosquelettique la plus fréquente du pied avec 1 à 2 cas pour 1000 naissances. Ponseti IV. The Treatment of Congenital Clubfoot. J Orthop Sports Phys Ther. 1994.

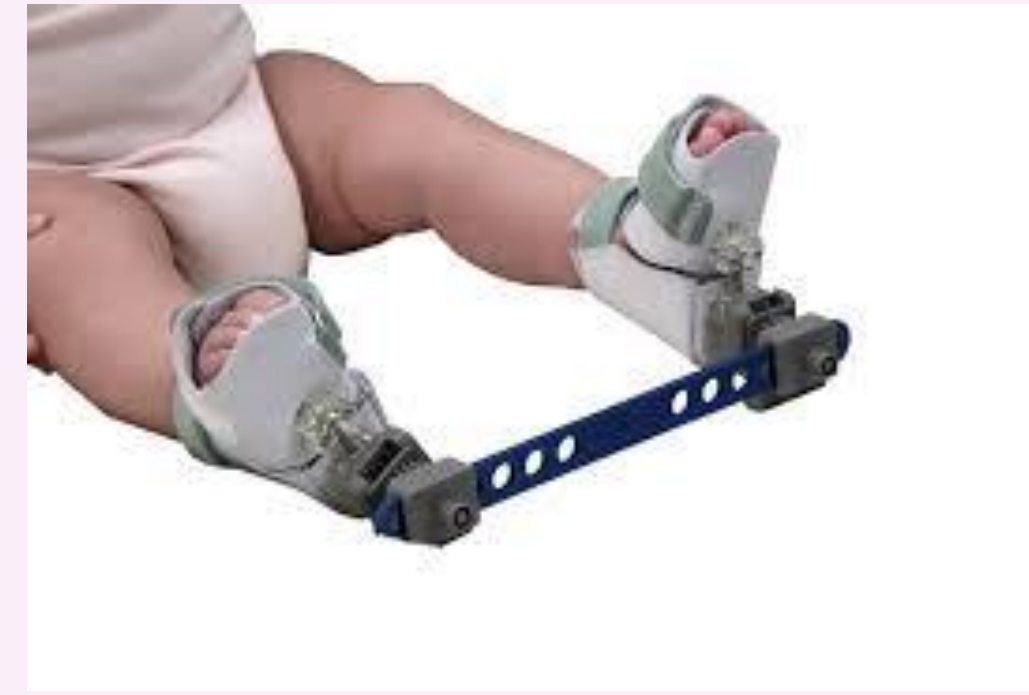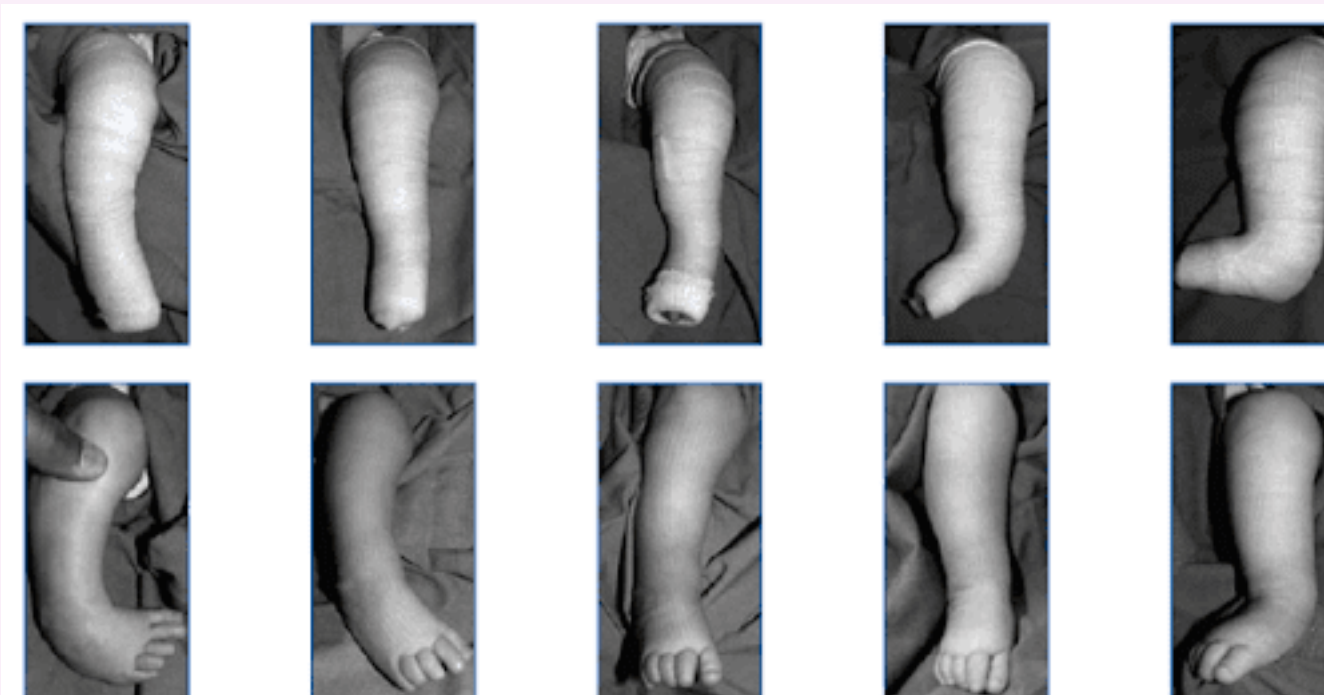
Cette déformation congénitale tridimensionnelle du pied associe un équin, un varus de l'arrière-pied et une adduction de l'avant-pied. Seringe. Pied bot varus equin congenital. Acta Orthopaedica Belgica. 1999;65(2):127-53.

Son évolution en l'absence de traitement se fait vers une aggravation de la déformation causant une situation de handicap physique, psychique et social. Cady R, Hennessey TA, Schwend RM. Diagnosis and Treatment of Idiopathic Congenital Clubfoot. Pediatrics. 2022.



#### Traitement et prise en charge selon la méthode de Ponseti

Succession de plâtres hebdomadaires, d'une ténotomie achilléenne et d'une immobilisation par attelles jusque 3-4 ans afin d'obtenir un pied fonctionnel et indolore au terme d'un suivi prolongé : méthode internationalement recommandée avec un taux de réussite > 90% dans les pays industrialisés et une prise en charge à 100% en ALD. Youn SB, Ranade AS, Agarwal A, Belthur MV. Common Errors in the Management of Idiopathic Clubfeet Using the Ponseti Method: A Review of the Literature. Children. 2023.



#### Objectifs de l'étude :

Évaluer les résultats de la prise en charge du pied-bot-varus-équain en Guyane Française et rechercher une association avec les particularités propres au territoire.

#### Matériel et méthodes

Étude rétrospective des dossiers des 81 patients pris en charge au CHU de Guyane entre 2013 et 2022.

#### Résultats et discussion

- Perte de vue prépondérante : Malgré une prise en charge précoce et centralisée, deux-tiers des patients étudiés ont été perdus de vue avant guérison et plus d'un quart des perte-de-vue sont survenues avant un an de suivi.
- Accompagnement social insuffisant : 25% des patients ont présenté une rupture de leurs droits de base au cours du traitement et seul un tiers des patients bénéficiaient d'une prise en charge à 100%.
- Particularité territoriale : La perte-de-vue était significativement associée à la nécessité d'un transport fluvial pour se rendre en consultation.

#### Conclusion

Malgré une offre de soins adaptée en Guyane, les résultats décevants de notre étude contrastent avec les résultats décrits dans la littérature et en France Hexagonale, témoignant de l'importance de l'appréciation et de la considération des particularités territoriales et sociodémographiques, lors de l'application d'une méthode de prise en charge – aussi performante soit-elle.

# 5

8<sup>e</sup> JOURNÉES  
des TRAVAUX  
SCIENTIFIQUES  
des SOIGNANT.E.S  
de GUYANE

16 & 17  
AVRIL  
2025  
CAYENNE